

## Encondromatosis múltiple o Enfermedad de Ollier. Presentación de caso.

MSc. Dr. Enrique Vega Fernández \*, Dra. Tamara Loredo Quesada\*

\* Especialista de 1er Grado en Ortopedia y Traumatología.

### RESUMEN

La Encondromatosis múltiple es una enfermedad rara en la que aparecen numerosos tumores cartilagosos, tanto en los huesos tubulares pequeños y grandes como en los planos. Está producida por el fracaso de la osificación endocranal normal. Su verdadera frecuencia de presentación no está bien definida, debido a que los pocos casos reportados en la literatura son aislados. Nuestro objetivo es presentar un caso tratado en nuestro hospital. Se presenta una paciente atendida en el Hospital Pediátrico Centro Habana con antecedentes de claudicación a la marcha. En las radiografías de pelvis ósea se encuentran lesiones osteolíticas en la cadera derecha. Se ingresa y se estudia con complementarios de laboratorio, survey óseo y ultrasonido abdominal. Se trata de una paciente femenina de 3 años de edad, con lesiones osteolíticas en metáfisis de húmero, cúbito, radio, metacarpianos, cadera, fémur y metatarsianos, todas en el hemicuerpo derecho, no alteraciones vasculares en la piel, ni antecedentes familiares. Se realiza biopsia incisional, se informa Encondromatosis múltiple. También conocida como enfermedad de Ollier, enfermedad que se caracteriza por lesiones tumorales de origen cartilaginoso, poco frecuentes y que su diagnóstico es por hallazgo radiológico generalmente.

**Palabras claves:** Encondromatosis, Ollier, lesiones osteolíticas, lesiones tumorales de origen cartilaginoso.

### SUMMARY

The multiple enchondromatosis is a rare disease with some cartilaginous tumors in the

short tubular bones, long tubular bones and flat bones.

It is result from a failure in the enchondral bone formation. The true incidence is not good defined due to there is few cases report in medical literature. We present a patient who was treated in Centro Habana Pediatric Hospital with gait problem. Anteroposterior radiograph of the pelvis showing osteolytic lesions in the right hip. The patient was hospitalized and make labs examans, bone survey and abdominal ultrasonogram. We report a case of 3 years old female with osteolytic lesions in the metaphyses of humerus, radio, cubitus, metacarpals, hip, femur and metatarsals, all lessions are in the right side of the body without vascular hemanangiomas. There was no family history of similar illness. Two lessions were biopsied and reported as enchondromatosis. Ollier's disease characterized by multiple skeletal enchondroma is a rare disease of unknown etiology and the diagnosis is based on radiographs generally.

**Key words:** enchondromatosis, Ollier disease, cartilaginous tumors.

### INTRODUCCIÓN

La Encondromatosis múltiple o Enfermedad de Ollier es enfermedad rara en la que aparecen numerosos tumores cartilagosos, tanto en los huesos tubulares pequeños y grandes como en los planos. Se produce por el fracaso de la osificación endocranal normal. Se localizan en la epífisis y en las partes adyacentes de la metáfisis y la diáfisis, pudiendo verse afectados muchos huesos o sólo algunos (1). La enferme-

dad de Ollier se caracteriza por múltiples encondroma en el esqueleto y distribuidos de forma asimétrica, aparecen en la metáfisis y diáfisis de los huesos tubulares con mayor frecuencia. Esta enfermedad no tiene carácter hereditario y es más frecuente en la infancia, afectando a ambos sexos por igual (2,3). El encondroma ocurre por un fallo en la formación de hueso encondral a nivel de la placa de crecimiento debido a un error en la diferenciación terminal de los condrocitos en el cartílago de crecimiento (4).

La enfermedad de Ollier es probablemente una entidad sindrómica de múltiples encondromas con malformaciones vasculares, gliomas cerebrales y enfermedades metabólicas como el síndrome de Gilbert. También puede presentar lesiones esqueléticas adicionales de las células cartilaginosas como el Osteocondroma. La enfermedad de Ollier eventualmente resultará ser un síndrome complejo como un desorden ipsilateral de huesos de una encondromatosis múltiple (2). Provocan deformidades como el acortamiento causado por la falla de crecimiento epifisario, el ensanchamiento de las metáfisis o la incurvación de los huesos largos (5). Lesiones múltiples en los huesos pequeños de la mano provoca incapacidad. Alguna lesión ocasional puede tener las características tanto de la displasia fibrosa como de la encondromatosis. Cuando se asocian con hemangiomas de los tejidos blandos que los cubren la enfermedad se conoce como síndrome de Maffucci. Las lesiones individuales son muy similares a los encondromas solitarios, pero con frecuencia los cambios celulares son más intensos; tienen una clara tendencia a la malignidad. Si se sospecha una transformación maligna, es obligatorio realizar una biopsia abierta. Aunque las lesiones individuales habitualmente no se tratan, las deformidades más evidentes se pueden corregir mediante osteotomías (6).

## PRESENTACIÓN DE CASO

Motivo de Consulta: "Cojera" al caminar.

Historia de la enfermedad actual: Paciente femenina de 3 años de edad que la madre la lleva al Cuerpo de guardia por estar "coja". Se interpretó como sinovitis de cadera. Acude a las 48 horas a nuestra consulta con cojera. No otra sintomatología. En la consulta de urgencia le realizan una radiografía de pelvis óseas donde se observa como hallazgo radiológico lesión ósea en la cadera derecha.

Examen físico, datos positivos: claudicación a la marcha, maniobra de "FABERE" de Patrick de cadera derecha positiva.

Estudio complementario: radiografía de pelvis ósea: se observa imagen osteolítica a nivel de la cadera derecha (figura 1).

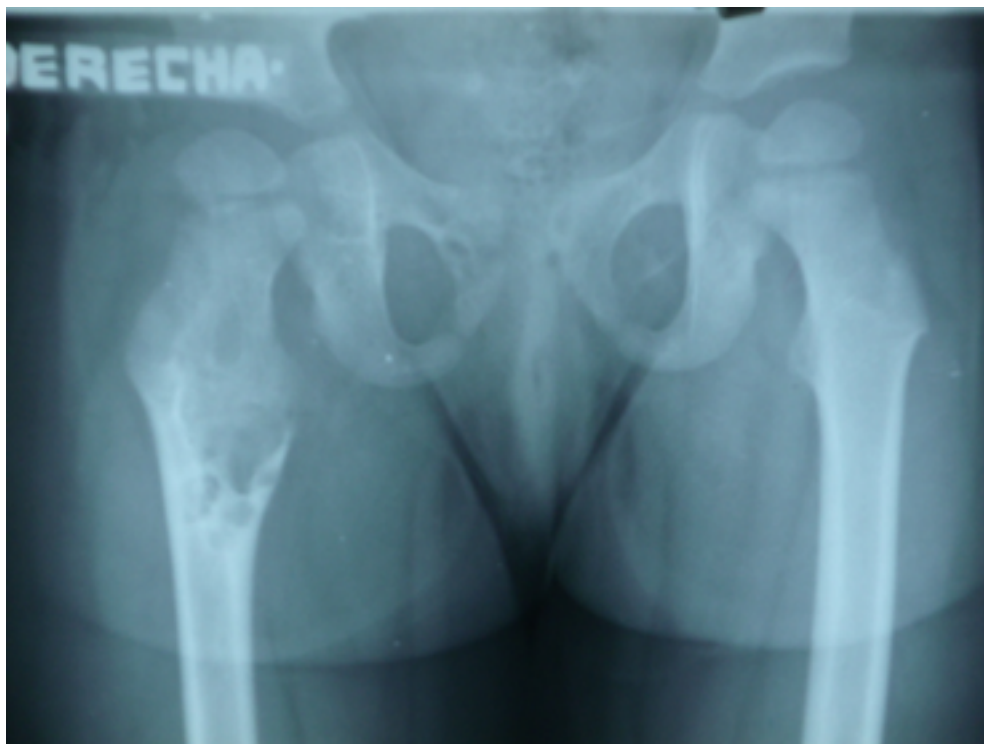

Figura 1. Radiografía anteroposterior de la pelvis ósea donde se observan lesiones osteolíticas, de bordes bien definidos, lobuladas, que adelgazan la cortical en el extremo proximal del fémur derecho.

Impresión diagnóstica: Sinovitis de cadera de causa tumoral

Exámenes de laboratorio: todos dentro de valores normales.

Ultrasonido abdominal: No se encontraron alteraciones viscerales.

Survey óseo de huesos largos: lesiones osteolíticas centrales, bien delimitadas, que distienden y adelgazan la cortical sin romperla, en extremo proximal y diáfisis del fémur derecho, extremo proximal del húmero derecho, extremos distales de cúbito y radio derecho, y los 4 últimos metatarsianos y metacarpianos derechos. (figuras 2 y 3).

Tratamiento quirúrgico: biopsia Incisional de cadera y cúbito derecho. Espica toracopédica 30 días. Rehabilitación por 30 días.

Informe de la biopsia: se observa sustancia intercelular hialina, separada por tejido conjuntivo en forma de lóbulos, los condrocitos están formando lagunas (figura No. 4).

Diagnóstico definitivo: Encondromatosis múltiple.

## DISCUSIÓN

La enfermedad de Ollier es una encondromatosis múltiple sin un patrón hereditario definido ni lesiones vasculares asociadas. También es conocida como Discondroplasia, Encondromatosis cartilaginosa múltiple o Encondromatosis de Spranger tipo I, es el subtipo más común y fue descrita por primera vez en 1889 (3,7).

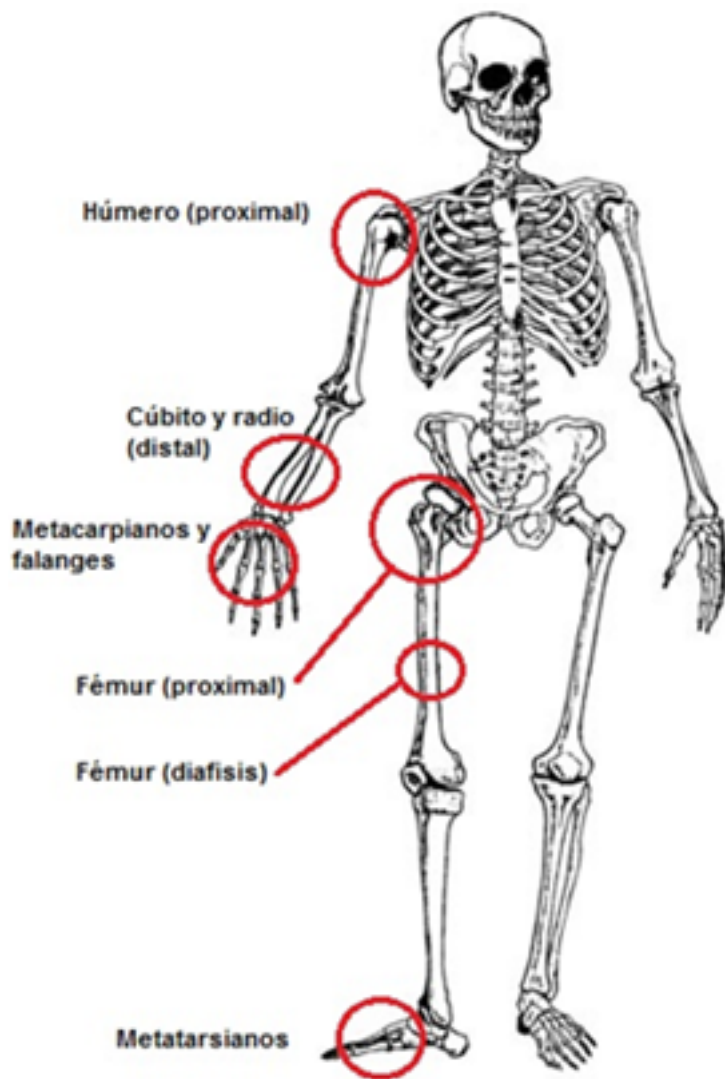
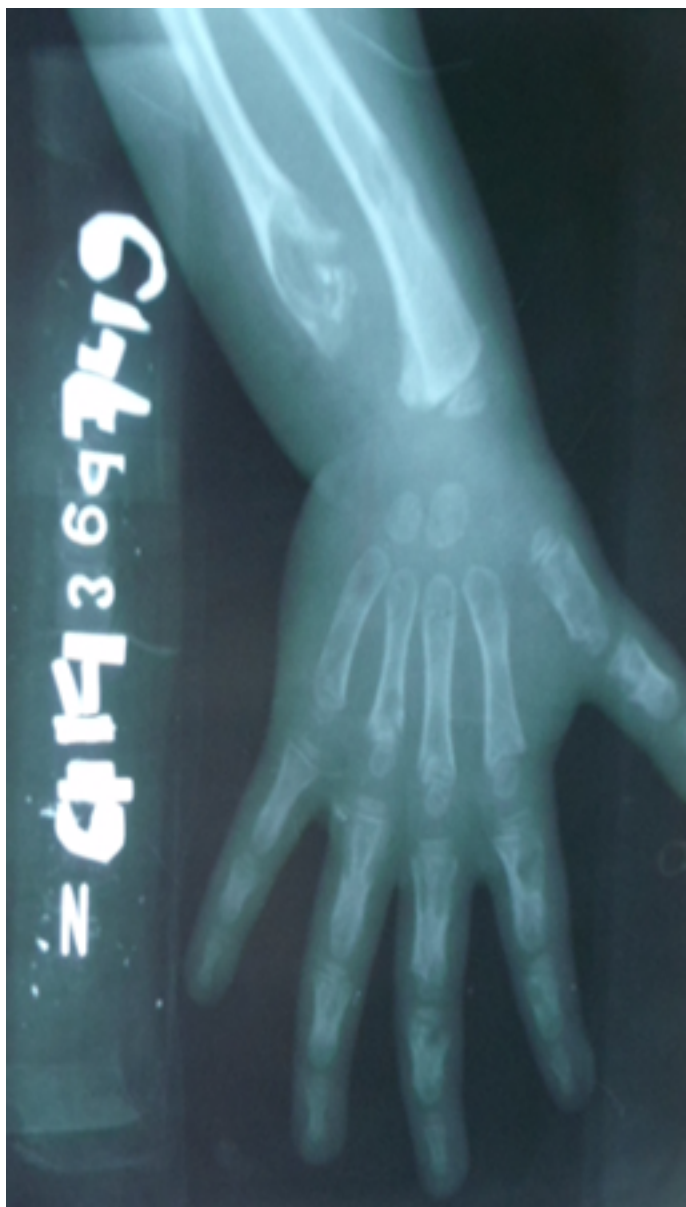

Figura No. 2. Localización de las lesiones óseas encontradas en la paciente.

Es una tumoración de origen cartilaginosa según la clasificación de la Organización Mundial de la Salud(5). Su verdadera frecuencia de presentación no está bien definida, debido a que los pocos casos reportados en la literatura son aislados. En nuestro centro no se recoge antecedentes de ningún caso anterior. La prevalencia reportada por Silve y Jüppner fue de 1/100 000(6).

Su etiología no es clara, aunque existe cierto predominio por niños del sexo masculino, debido a que es un desorden familiar de transmisión autosómico con penetrancia incompleta en el sexo femenino(8), aunque nosotros presentamos un caso del sexo femenino. Pierz y colaboradores estudiaron, en Pensilvania, a 43 pacientes con exostosis múltiple hereditaria; 20 contaban con historia familiar de dicha entidad (9). Esta enfermedad se presenta en los huesos tubulares principalmente, a nivel metafisiario o diafisiario, central o excéntrico. Su distribución es unilateral, y el lado derecho es el más afecto, similar se presenta en nuestra paciente (10).



**Figura No. 3.** Radiografía anteroposterior de extremo distal de antebrazo y mano derecha, se observan lesiones osteolíticas, de bordes bien definidos, lobuladas, que adelgazan la cortical sin llegar a romperlas en el extremo distal del cúbito y radio y en los metacarpianos y falanges proximales.

Los hallazgos radiológicos coincidieron con los reportados en la literatura, consistentes en adelgazamiento de la cortical ósea, radiotransparente y lesiones osteolíticas (10). En los 43 pacientes reportados por Pierz, La deformidad se localizó principalmente en rodilla, en 37 pacientes, seguida por antebrazo y tobillo, con 29 y 28 pacientes, respectivamente. En la enfermedad de Ollier pueden presentar lesiones en diferentes regiones con especial predilección en manos(11). En nuestro caso se presentaron lesiones en el lado derecho y en las manos no faltaron. Fueron requeridas entre una a cinco cirugías en 27 pacientes y ninguno presentó degeneración maligna; sin embargo, tres tenían algún familiar de primer grado con transformación de osteocondroma a condrosarcoma. El riesgo de transformación maligna con base genética se describe en un 3 %, siendo una complicación seria con un porcentaje de presentación entre un 5 y 25%. El diagnóstico de estas entidades es necesario por su significativo riesgo de condrosarcomas y otros tumores malignos, por lo que su seguimiento y oportuno tratamiento pueden mejorar el pronóstico (11,12).

Nos proponemos continuar con el estudio de la prevalencia de los tumores óseos y lesiones pseudotumorales en nuestro Hospital Pediátrico Docente de Centro Habana.

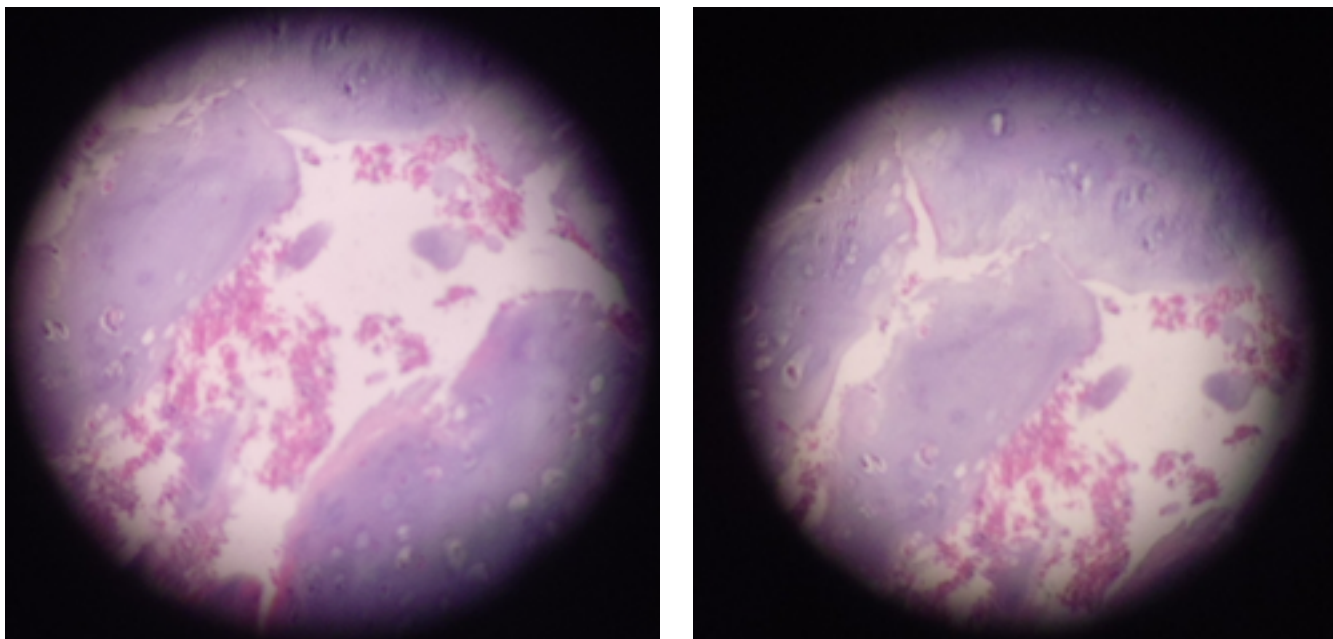


Figura No. 4. Examen microscópico: células hialinas cartilaginosas distribuidas en lagunas.

#### REFERENCIAS BIBLIOGRÁFICAS

- 1.- Carnesale PG. Tumores óseos benignos. En Canale ST, Cirugía ortopédica 10a ed. Barcelona: Elsevier, 2009;vol 1:793-814.
- 2.- Khan SH, Rather TA, Koul PA, Makhdoomi R, Rashid Bhat A, Malik D, Manohar R. Bone scintigraphy in Ollier's disease: A rare case report. Indian J Nucl Med 2013; 28(4): 226-9.
- 3.-Pansuriya TC, Kroon HM, Bovée JV. Enchondromatosis: Insights on the different subtypes. Int J ClinExpPathol. 2010;3:557-69.
- 4.- Hopyan S, Gokgoz N, Poon R, Gensure RC, Yu C, Cole WG, et al. A mutant PTH/PTHrP type I receptor in enchondromatosis. Nat Genet. 2002; 30:306-10.
- 5.- Valls O, Marinello Z. Tumores y lesiones seudotumorales del esqueleto. La Habana: Editorial Científico-Técnica, 1979; capítulo 1: 17-20.
- 6.-Silve C, Jüppner H. Ollier disease. Orphanet Journal of Rare Diseases2006, 1:37. (disponible en: <http://www.OJRD.com/content/1/1/37>)
- 7.- Ollier M. De la dyschondroplasia. Bull Soc Chir Lyon. 1899; 3:22-3.
- 8.- Hasan ZA, Zaragoza JL, Jiménez Villanueva X, García Rodríguez F, Tena Suck ML, Molina Cardenas HR. Condrosarcoma pélvico secundario y enfermedad de Ollier, Informe de un caso. Rev Mex Ortop Trauma 2001; 15(6):nov-dic: 276-79.
- 9.- Pierz KA, Stieber JR, Kusumi K, Dormans JP: Hereditary multiple exostoses: one center's experience and review of etiology. Clin Orthop Relat Res 2002; 401: 49-59.
- 10.- Pacheco López RC, Torres Gómez B, Ugalde Vitelly JA et al. Enfermedad de Ollier de presentación bilateral. Rev Med Hosp Gen Mex 2001; 64 (3): 152-156.
- 11.-Casal D, Mavioso C, Mendes MM, Mouzinho MM: Hand involvement in Ollier Disease and Maffucci Syndrome: a case series. Acta Reumatol Port 2010; 35: 375-8.
- 12.- Cammarata Scalisi F, Sánchez Flores R, Stock Leyton F, Labrador Chacón N, Cammarata Scalisi G. Exostosis múltiple hereditaria. Reporte de un caso y diagnóstico diferencial de las enchondromatosis. Acta Ortopédica Mexicana 2012; 26(6): Nov.-Dic: 388-92.