



Presentación de Casos

Épulis fisurado de evolución inusualmente prolongada Epulis Fisurado of unusually prolonged evolution

Leopoldo Antonio de Quesada Iraizoz¹

Yalmis Denis Navarro¹

Leopoldo de Quesada Suárez¹

1 Hospital Universitario "General Calixto García"

*Autor para la correspondencia: iraizos@infomed.sld.cu

Cómo citar este artículo

de Quesada Iraizoz LA, Denis Navarro Y, de Quesada Suárez L. Épulis fisurado de evolución inusualmente prolongada. Arch Hosp Calixto García. 2019;7(1):130-4. Acceso: 00/mes/19.

Disponible en: <http://www.revcalixto.sld.cu/index.php/ahcg/article/view/304>

RESUMEN

Introducción: Épulis fisurado es una hiperplasia fibrosa reactiva o hiperplasia fibrosa como respuesta tisular a la inflamación crónica o un trauma causado por una prótesis desajustada, en raras ocasiones puede ser congénito. Clínicamente se observa una lesión elevada de base sésil que forma pliegues o rodetes con una superficie lisa y brillante su localización coincide con los bordes de las prótesis u otra zona expuesta a irritación crónica.

Objetivo: Reportar un caso de épulis fisurado prolongado y su manejo. Presentación del caso: Paciente masculino de 44 años de edad que acudió a consulta con motivo de renovar su prótesis parcial superior y mostrar lesión de 10 años de evolución. El examen clínico encontró aumento de volumen en la encía superior, no dolorosa e inusualmente grande, coincidente con el borde protésico. Una tumoración de color rosado de 1,5 de ancho mayor por uno 2,5 cm de extensión sin estar fijo al tejido óseo y de consistencia firme, enviada al servicio de cirugía maxilofacial se realizó la exéresis quirúrgicas. La biopsia corroboró el diagnóstico presuntivo de épulis fisurado.

Conclusiones: El estomatólogo puede detectar estas lesiones. Este caso permaneció sin tratarse lo que superan lo habitual.

Palabras claves. Épulis, prótesis dental, lesiones bucales.

SUMMARY

Introduction: *épulis fissured* is a fibrous hyperplasia it reactivates or fibrous hyperplasia as answer tisular to the chronic inflammation or a trauma caused by a maladjusted prosthesis, in strange occasions can be congenital. Clinically a high lesion of base sisal is observed that forms pleats or buns with a flat and brilliant surface it's the localization it coincides with the borders of the prosthesis or another exposed area to chronic irritation.

Objective: to report a case of *épulis* lingering fissured and their handling. Presentation of the case: Patient masculine of 44 years of age that went to consultation with reason of to renovate their prosthesis partial superior and to show 10 year-old lesion. The clinical exam found increase of volume in the superior gum, not painful and big, coincident with the border protésico. A tumoración of rosy color of 1.5 of more width for one 2.5 extension cm without being fixed to the bony fabric and of firm consistency, correspondent to the service of surgery maxillofacial was carried out the surgical exegesis. The biopsy corroborated for diagnose presumptive of *épulis fissured*.

Conclusion: The dentist can of detecting these lesions. This case remained without tartars' what you/they overcome the habitual thing.

Key words: *Épulis*, dental prosthesis, injurebuccal.

INTRODUCCIÓN

Fue Virchoff quien utilizo el vocablo “*épulis*” del griego “*epi*” que significa sobre y *oulon* que se refiere a la encía, pero no siempre la afección se limita a la mucosa gingival por lo que se considerara más apropiado llamar esta afección Hiperplasia fibrosa inducida por prótesis por ser causada por una proliferación causada por irritación crónica inducida por prótesis desajustadas.¹

El *Épulis fissuratum* como también se puede denominar es una lesión que suele ser de evolución lenta. Clínicamente se observa una lesión elevada de base sésil que forma pliegues o rodetes con una superficie lisa y brillante. La consistencia es firme. La localización coincide con los bordes de las prótesis u otra zona expuesta a irritación crónica debido a esta, es decir, a nivel de la encía, de rebordes residuales, fondo de surco vestibular, paladar o comisura labial.^{2,3} La hiperplasia fibrosa inducida o asociadas a prótesis totales o parciales no son frecuentes en adultos no geriátricos como su tiempo de evolución prolongado.^{4,5}

Objetivo: reportar un caso de *épulis* fisurado prolongado y su manejo.



PRESENTACIÓN DE CASO

Paciente masculino de 44 años de edad que acudió a consulta con motivo de renovar su prótesis parcial superior que usa desde hace 8 años. (Fig. 1) El examen clínico encontró aumento de volumen en la encía superior, inusualmente grande, coincidente con el borde protésico de color rosado que el paciente explica que era pequeño hace 4 años aproximadamente y fue creciendo hasta ahora.

La palpación manual de la tumoración de 1,5 cm de ancho mayor por uno 2,5 cm de extensión sin estar fijo al tejido óseo y consistencia firme muy relacionada con la prótesis superior. La prótesis es parcialmente cubierta por la lesión mamelonante. (Fig. 2)

El paciente no mostraba preocupación ya que la lesión no era doloroso se le explica las causas de la misma y la necesidad que sea atendido por cirugía de nuestro centro. Previo consentimiento informado y preparación preoperatoria se realizó la exéresis utilizando técnicas quirúrgicas convencionales.

Los resultados histopatológicos: En el corte histológico se identifica fragmento de tejido revestido de epitelio plano en el área soportado por estroma de tejido fibroconectivo colagenizado observándose área necrótica con células inflamatoria crónicas (linfocitos) y tejido de granulación constituido por abundante fibroblastos maduros y jóvenes e infiltrado inflamatorio crónico (linfoplasmocitario) y agudo con neutrofilia y congestión vascular de hemorragia antigua y reciente. La biopsia corroboró el diagnóstico presuntivo de épulis fisurado.

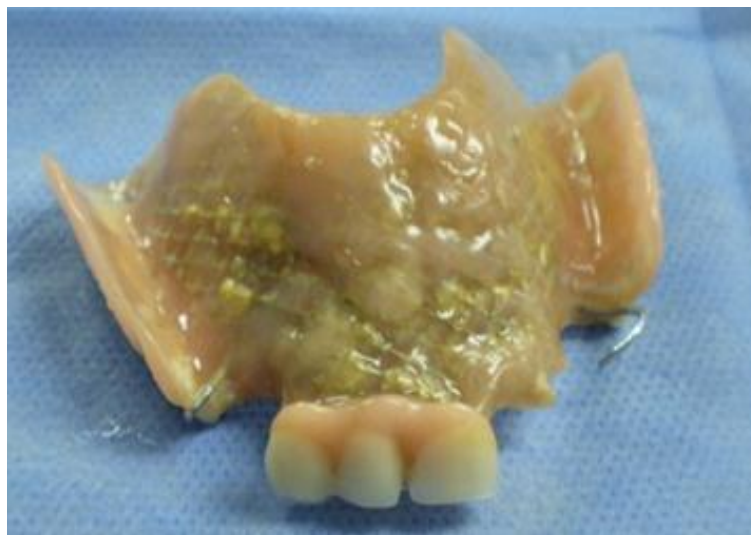


Fig. 1. Prótesis parcial superior.

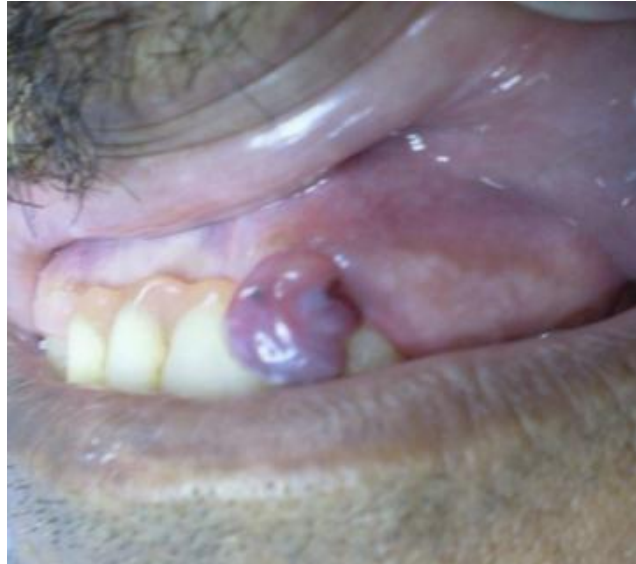

Fig. 2. Tumoración no fija al tejido óseo y de consistencia firme.

DISCUSIÓN

El épulis fisurado en pacientes no geriátricos, por el tamaño de la lesión, su visibilidad y localizada anatómica en el labio superior no son características habituales de pacientes adultos con lesiones bucales.^{2,4}

Los traumatismos crónicos y repetidos en un mismo sitio durante largo tiempo constituyen ejemplo de irritación crónica y juegan un papel en la promoción de condiciones para el desarrollo de un carcinoma epidermoide de la boca según señala Santana Garay.^{3,4,5}

Es por ello que este tipo de lesiones, aunque de carácter benigno, constituye una preocupación para el estomatólogo que lo detecta. A lo anterior se suman las dificultades que provoca: molestias, dificultad en la fonación y masticación, acúmulo de placa dento-bacteriana, afecta la estética y va en detrimento de la salud general vista en su carácter biopsicosocial.^{3,4,5}

El tratamiento incluye la retirada inmediata de la prótesis desajustada. Es recomendable la aplicación tópica de sustancias medicamentosas con carácter paliativo, pero la retirada quirúrgica de la lesión es impostergable ya sea por cirugía convencional o utilizando laser. El dolor posoperatorio e inflamación suelen ser mínimos.^{1,5} El análisis histopatológico es de gran importancia. El épulis es clásicamente categorizado en diferentes subtipos, la literatura actual lo hace en tres tipos principales: épulis fibroso, granulomatoso y de células gigantes. Histológicamente, la lesión intacta consiste en haces de fibras colágenas con epitelio keratinizado de células escamosas. Cuando esta traumatizada la lesión, contiene infiltrado inflamatorio y áreas ulceradas cubiertas de fibrina y microorganismos de la flora bucal.

En el caso estudiado la prótesis estaba desajustada causándole traumas repetidos el tejido bucal formándose el épulis fisurado que en su histología demostraba no solo de tejido inflamatorio sino incluso de tejido necrótico. La cirugía y nueva prótesis con recomendaciones de cuidado bucal fue la solución.

Nuestro país tiene un programa de detección precoz del cáncer bucal que junto con la promoción de salud son muy importante para la prevención y tratamiento de estos casos.^{6,7}

CONCLUSIÓN

En muchos casos, el estomatólogo es el profesional de la salud con más posibilidades de detectar estas lesiones. El paciente durante años permaneció sin tratarse a pesar de las facilidades para su atención estomatológica pero al final pudo ser diagnosticado y tratado adecuadamente.

Conflicto de interés

Los autores declaran no tener conflicto de interés.

REFERENCIAS BIBLIOGRÁFICAS

- 1.-Tamarit Borrás M, Delgado Molina E, Berini Aytés L, Gay Escoda C. Exéresis de las lesiones hiperplásicas de la cavidad bucal: Estudio retrospectivo de 128 casos. *Med Oral Patol Oral Cir Bucal* (Ed.impr.) [Internet]. 2005 Abr [citado 2018 Mar 10]; 10(2):151-62. Disponible en: http://scielo.isciii.es/scielo.php?script=sci_arttext&pid=S1698-44472005000200009&lng=es
- 2.-Avila Chiong G, Rojas Pérez S, Santos Medina SJ, Durañona Álvarez L. Caracterización de las lesiones de la mucosa bucal en pacientes portadores de prótesis. *Revista Electrónica Dr. Zoilo E. Marinello Vidaurreta* [Internet]. 2014 [citado 2018 Mar 4];39(8):[aprox. 7 p.]. Disponible en: <http://www.revzoilomarinellosld.sld.cu/index.php/zmv/article/view/216>
- 3.-Mohan RPS, Verma S, Singh U, et al. Epulisfissuratum: consequence of ill-fitting prosthesis. *BMJ Case Rep* Publicado online (6 Feb 2013); 10. 1136/bcr 2013- 200054
- 4.- Nápoles González I J, Rivero Pérez O, García Nápoles CI, Pérez Sarduy D. Lesiones de la mucosa bucal asociadas al uso de prótesis totales en pacientes geriatras. *AMC* [Internet]. 2016 Abr [citado 2018 Mar 04];20(2): 158-166. Disponible en: http://scielo.sld.cu/scielo.php?script=sci_arttext&pid=S1025-02552016000200008&lng=es
- 5.-Santana Garay J. *Atlas de Patología del Complejo Bucal*. Ciudad de la Habana: Editorial Científico-Técnica; 1981:11-19.
- 6.-Pérez Hernández Y, Pérez Ayala D, Milians Planes E, Díaz Clara Z, Vento Blanco Y. La rehabilitación protésica en las lesiones bucales del adulto mayor. *Rev Ciencias Médicas* [Internet]. 2015 Feb [citado 2018 Mar 10]; 19(1):13-23. Disponible en: http://scielo.sld.cu/scielo.php?script=sci_arttext&pid=S1561-31942015000100005&lng=es
- 7.-Gutierrez Yu B L. Intervención educativa sobre actitud ante el dolor en pacientes geriátricos en prótesis. *Rev Ciencias Médicas* [Internet]. 2014 Abr [citado 2018 Mar 10];18(2):244-55. Disponible en: http://scielo.sld.cu/scielo.php?script=sci_arttext&pid=S1561-31942014000200008&lng=es

